FACULTÉ DE MÉDECINE DE PARIS

37

ANNÉE 1917 — N° —

THÈSE

POUR

LE DOCTORAT EN MÉDECINE

PAR

Gustave DURAND

Ancien interne des Hôpitaux de Paris

CONTRIBUTION A L'ÉTUDE

DU

Traitement des fractures diaphysaires

DE L'AVANT-BRAS

PAR PROJECTILES DE GUERRE

Président : M. LEJARS, *professeur*

PARIS

JOUVE & Cie, ÉDITEURS

15, Rue Racine (VIe)

1917

37

THÈSE

POUR

LE DOCTORAT EN MÉDECINE

FACULTÉ DE MÉDECINE DE PARIS

ANNÉE 1917 — N° —

THÈSE

POUR

LE DOCTORAT EN MÉDECINE

PAR

Gustave DURAND

Ancien interne des Hôpitaux de Paris

CONTRIBUTION A L'ÉTUDE DU

Traitement des fractures diaphysaires

DE L'AVANT-BRAS

PAR PROJECTILES DE GUERRE

R. UNIV. BIBLIOTHEEK LEIDEN

Président : M. LEJARS, *professeur*

PARIS

JOUVE & Cie, ÉDITEURS

15, Rue Racine (VIe)

1917

FACULTÉ DE MÉDECINE DE PARIS

LE DOYEN, M. LANDOUZY
ASSESSEUR : G. POUCHET

PROFESSEURS

	MM.
Anatomie	NICOLAS
Physiologie	CH. RICHET
Physique médicale	WEISS
Chimie organique et Chimie générale	DESGREZ
Parasitologie et Histoire naturelle médicale	BLANCHARD
Pathologie et Thérapeutique générales	ACHARD
Pathologie médicale	WIDAL TEISSIER
Pathologie chirurgicale	LEJARS
Anatomie pathologique	PIERRE MARIE
Histologie	PRENANT
Opérations et appareils	AUGUSTE BROCA
Pharmacologie et matière médicale	POUCHET
Thérapeutique	N.
Hygiène	CHANTEMESSE
Médecine légale	N.
Histoire de la médecine et de la chirurgie	LETULLE
Pathologie expérimentale et comparée	ROGER
Clinique médicale	DEBOVE LANDOUZY GILBERT CHAUFFARD
Maladies des enfants	HUTINEL
Clinique des maladies mentales et des maladies de l'encéphale	GILBERT BALLET
Clinique des maladies cutanées et syphilitiques	GAUCHER
Clinique des maladies du système nerveux	DEJERINE
Clinique chirurgicale	DELBET QUENU N. HARTMANN
Clinique ophtalmologique	DE LAPERSONNE
Clinique des maladies des voies urinaires	LEGUEU
Clinique d'accouchements	BAR COUVELAIRE RIBEMONT-DESSAIGNES
Clinique gynécologique	POZZI
Clinique chirurgicale infantile	KIRMISSON
Clinique thérapeutique	ALBERT ROBIN
Hygiène clinique de la première enfance	MARFAN

AGRÉGÉS EN EXERCICE

MM.

ALGLAVE	GUILLAIN	LOEPER	ROUSSY
BERNARD	JEANNIN	MAILLARD	ROUVIERE
BRANCA	JOUSSET (A.)	MOCQUOT	SAUVAGE
BRUMPT	LABBE (H.)	MULON	SCHWARTZ (A.)
CAMUS	LAIGNEL-LAVASTINE	NICLOUX	SICARD
CASTAIGNE	LANGLOIS	NOBECOURT	TANON
CHAMPY	LECENE	OKINCZYC	TERRIEN
CHEVASSU	LEMIERRE	OMBREDANNE	TIFFENEAU
DESMAREST	LENORMANT	RATHERY	VILLARET
GOUGEROT	LEQUEUX	RETTERER	ZIMMERN
GREGOIRE	LEREBOULLET	RIBIERRE	
GUENIOT	LERI	RICHAUD	

Par délibération en date du 9 décembre 1798, l'École a arrêté que les opinions émises dans les dissertations qui lui seront présentées doivent être considérées comme propres à leurs auteurs et qu'elle n'entend leur donner aucune approbation ni improbation.

A LA MÉMOIRE DE MA MÈRE

A MON PÈRE

A MA FEMME

MEIS ET AMICIS

A MON PRÉSIDENT DE THÈSE

MONSIEUR LE PROFESSEUR F. LEJARS

Hommage respectueux

A MES MAITRES DANS LES HOPITAUX

1904. — Monsieur le Docteur LEGENDRE, Médecin de l'Hôpital Lariboisière.

1905. — Monsieur le Docteur BRAULT, Médecin de l'Hôpital Lariboisière.

Externat

1905. — Monsieur le Professeur agrégé P. REYNIER, Chirurgien de l'Hôpital Lariboisière.

1906-1907. — Monsieur le Professeur agrégé H. MORESTIN, Chirurgien de la Maison municipale de Santé.

1907-1908. — Monsieur le Docteur ENRIQUEZ, Médecin de la Maison municipale de Santé.

1908. — Monsieur le Docteur BALZER, Médecin de l'Hôpital Saint-Louis.

1909. — Monsieur le Docterr LESAGE, Médecin de l'Hôpital Hérold.

Internat provisoire

1909-1910. — Monsieur le Professeur agrégé WURTZ, Hospice des Ménages.

Internat

1910. — Monsieur le Professeur agrégé NÉLATON (*in mémoriam*), Chirurgien de l'Hôpital Boucicaut.

1911. — Monsieur le Docteur MÉNARD, Hôpital maritime de Berck-sur-Mer.

1912-1913. — Monsieur le Docteur SOULIGOUX, Chirurgien de l'Hôpital de la Charité.

1914. — Monsieur le Docteur BAUDET, Chirurgien de l'Hôpital Saint-Louis.

A MM. les Docteurs TISSIER (Maternité de la Charité DEVRAIGNE).

A MM. les Docteurs MARCILLE, LARDENNOIS, CALVÉ, ANDRIEUX, PHILIBERT, GASTON DURAND, MARTIN.

A mes amis les Docteurs DARBOIS, MOREAU, MIRANDE, A. FOREST.

A MON MAITRE

MONSIEUR LE DOCTEUR SOULIGOUX

Chirurgien de l'Hôpital de la Charité

Hommage reconnaissant

Nous avons passé près de lui deux années particulièrement fructueuses de notre Internat.

PRÉFACE

Origine de ce travail. — Présentation de l'appareil de l'auteur

Ce travail a été conçu et exécuté dans la zone des armées ; c'est-à-dire qu'un travail bibliographique nous a été presque impossible ; il est le fruit de l'expérience personnelle que nous avons pu acquérir grâce aux enseignements oraux de nos maîtres à la Faculté et dans les hôpitaux.

Nous avons pu, presque dès le début de la guerre, observer un grand nombre de blessés, tant à l'intérieur, à l'hôpital-mixte de Dreux où nous étions chirurgien de Place chargé d'un grand service de blessés de guerre, que dans la zone des armées dans une ambulance.

Nous avons été frappé par la bénignité relative, au point de vue vital, des fractures de la diaphyse des deux os de l'avant-bras, en même temps que nous constations leur grande importance au point de vue fonctionnel.

D'autre part, le traitement des fractures de l'avant-bras, s'accompagnant de grands délabrements des

parties molles, nous a paru présenter de grosses difficultés au point de vue de l'immobilisation, tout au moins au début de la plaie.

Cette constatation nous a amené à imaginer un appareil de contention provisoire que nous décrirons en détail au cours de cette thèse.

Cet appareil nous a rendu de grands services et a semblé pratique à ceux qui ont bien voulu l'essayer déjà, c'est ce qui nous autorise à en faire la description.

CONTRIBUTION A L'ÉTUDE

DU

Traitement des fractures diaphysaires

DE L'AVANT-BRAS

PAR PROJECTILES DE GUERRE

INTRODUCTION

La gravité d'une fracture compliquée, en général, dépend en grande partie de l'étendue des lésions des parties molles qui entourent le squelette, et l'histoire des fractures de l'avant-bras est celle de toutes les plaies par projectile, en général ; c'est dire qu'elles ont fait l'objet d'un nombre considérable d'observations et de propositions de traitement souvent en contradiction les unes avec les autres.

C'est ainsi qu'à la doctrine de l'abstention de toute intervention au début d'une plaie de guerre s'est substituée celle de la désinfection à outrance de toute plaie quelle qu'elle soit avec débridement précoce, nécessaire, large, systématique.

Actuellement, nombre de chirurgiens ont tendance à trouver excessive cette deuxième manière de faire qui peut, dans certains cas, conduire à des infirmités, hors de proportion avec la gravité de la blessure.

Pour les fractures de l'avant-bras en particulier, qui la plupart du temps évoluent de façon bénigne, il nous a semblé que, dans la majorité des cas, on pouvait et on devait tenir compte de l'avenir fonctionnel du membre atteint. Les muscles de l'avant-bras sont en général de petit volume, ont presque tous une fonction *importante* et *exclusive ;* ils constituent donc un élément noble par comparaison avec beaucoup des autres muscles de l'organisme.

Aussi, devant le nombre restreint d'accidents graves au cours de l'évolution de ces fractures, nous émettons l'avis de ménager le plus possible ces parties molles dont le sacrifice aboutit bien souvent à une infirmité regrettable.

Nous étudierons séparément les fractures s'accompagnant de plaies importantes en connexion avec le foyer osseux et les fractures s'accompagnant d'un orifice d'entrée punctiforme ou presque tel.

Et même, dans chacun de ces cas, il y aura lieu de considérer :

1° Des indications immédiates, c'est en un mot le traitement de la plaie ;

2° Des indications secondaires, c'est-à-dire le traitement de la fracture en elle-même ;

3° Des indications tardives qui, presque toutes, s'adressent à des complications dont on ne peut s'occuper qu'après la réparation osseuse ou l'extinction de l'infection ; nous voulons parler des cals vicieux, pseudarthroses, pertes de substance, ostéomyélites, lésions nerveuses.

Nous limitons le sujet de notre thèse aux fractures diaphysaires de l'avant-bras ; les fractures juxta-articulaires évoluent, en effet, de façon toute différente, et leur pronostic dépend de la lésion articulaire concomitante. Ce sont en réalité, des fractures de coude ou du poignet auxquelles ne peuvent s'appliquer les remarques qui vont suivre.

PREMIÈRE PARTIE

TRAITEMENT DE LA PLAIE

1° L'orifice est punctiforme ou presque tel

Il est nécessaire dans ce cas d'être renseigné aussi exactement que possible sur la nature de l'agent vulnérant. La balle est en effet beaucoup moins nocive que l'éclat d'obus, de grenade ou de torpille, au point de vue des chances d'infection tout au moins.

Quand il s'agit d'une balle, on a toute raison de supposer qu'aucune infection ne se produira et que la fracture évoluera presque à la façon d'une fracture fermée.

Nous ne croyons donc pas qu'il soit nécessaire de faire immédiatement le débridement de ces plaies. Une bonne immobilisation précoce après une désinfection soignée du ou des orifices et de la peau voisine suffira bien souvent. Un pansement à l'éther dans ces cas est précieux. En tout cas il faudra bien se garder de toucher à l'intérieur de cette plaie et d'explorer le trajet au stylet, ce qui augmente les chances d'infection. Toutefois, la surveillance de la

plaie devra s'exercer très attentivement. Un plâtre fenêtré permettra de surveiller l'état local du blessé ; la température sera prise avec grand soin et il faudra toujours être prêt à intervenir à la moindre alerte.

Nous discuterons d'ailleurs plus loin la façon d'immobiliser ces blessés et la position à donner au membre fracturé.

S'il s'agit au contraire d'un éclat d'obus ou de grenade, la possibilité d'infection est beaucoup plus grande, et nous avons vu nombre de ces plaies minimes par éclat d'obus déterminer des accidents souvent graves.

L'abstention dans ces cas serait très dangereuse à notre avis, surtout si le projectile est resté dans la plaie. Aussi, pour notre part, nous avons toujours débridé ces plaies, tenté l'extraction du corps étranger, en un mot considéré les fractures avec plaie punctiforme par éclat d'obus comme des fractures s'accompagnant de plaies notables.

2° L'orifice n'est pas punctiforme

Il est impossible de formuler une loi générale ; en effet, tous les intermédiaires peuvent se trouver entre la plaie minime et le grand broiement du membre.

Nous éliminerons donc tout de suite ces cas de grands délabrements où il n'est plus question de fracture de l'avant-bras, ce symptôme s'effaçant

devant l'étendue de la lésion du membre. Dans ce cas, l'amputation est la seule ressource thérapeutique et encore, de l'avis de tous, il ne doit pas être question là d'une véritable amputation chirurgicale ; tout au plus est-on en droit, croyons-nous, de sectionner un lambeau qui retient à peine l'extrémité distale du membre atteint.

Prenons au contraire pour type une fracture de l'avant-bras avec plaie d'étendue moyenne.

Il n'est plus de doute pour personne aujourd'hui qu'un tel foyer ne doive être désinfecté et nettoyé et cela le plus tôt possible après la blessure.

L'idéal serait d'extirper le projectile, d'exciser le trajet de l'agent vulnérant, de réséquer les tissus contus ; puis, après une antisepsie soignée de cette plaie, de la suturer et de traiter ensuite la fracture comme une fracture fermée. C'est ce qui a été fait dans certains cas. Malheureusement dans la pratique cette conduite est rarement possible.

Souvent, en effet, et surtout depuis quelques mois, les blessés sont porteurs de blessures multiples (grenades, torpilles) et ne seraient pas en état de supporter en même temps plusieurs interventions semblables qui chacune d'elles constitue une véritable intervention méthodique, lente et minutieuse.

En outre, le chirurgien ne peut jamais être sûr d'avoir enlevé tous les corps étrangers et en particulier les débris vestimentaires invisibles à l'examen radiologique.

Telle portion de muscle paraissant saine peut se

nécroser ultérieurement, s'infecter et s'éliminer.

Enfin on ne peut jamais être sûr d'avoir désinfecté toutes les anfractuosités de la plaie.

La suture des plaies de l'avant-bras et des plaies de guerre en général est donc pratiquement impossible, sauf de très rares exceptions.

Pour notre compte, nous n'avons jamais pu la pratiquer et nous avons toujours considéré cette conduite comme éminemment dangereuse. D'ailleurs, presque toutes les plaies que nous avons eu l'occasion de voir après une suture primitive ont dû être débridées secondairement après avoir, dans quelques cas, menacé les jours du blessé.

D'autre part, dès la blessure, il est impossible de reconnaître exactement la valeur des tissus qu'on a sous les yeux. Tel muscle qui semble très atteint pourrait peut-être revenir à la vie et ne pas s'éliminer ; telle esquille libre, en apparence menacée de nécrose ultérieure, sera peut-être d'un secours précieux pour la formation du cal, ne serait-ce que pour canaliser et conduire le travail de réparation osseuse. Aussi, croyons-nous que ces grandes résections du trajet du projectile ont conduit à des abus (large myectomies, résections étendues d'esquilles, etc) d'autant plus nocifs qu'il s'agit de l'avant-bras.

Il nous semble que l'on peut et doit faire la désinfection des foyers de ces fractures diaphysaires en ménageant tout ce que l'on peut ménager : muscles,

PLANCHE I

esquilles, peau. Pour cela, il faut d'abord un examen radiologique du membre blessé.

La radiologie nous montre en effet le siège exact, le nombre, la forme et la grosseur du projectile. (Nous avons souvent vu faire des recherches de projectiles sans aucun renseignement préalable. De telles recherches aboutissent bien souvent à une opération longue avec grand délabrement chirurgical, et souvent sans résultat, le projectile restant introuvé).

En outre, la radiologie donne tous les détails utiles sur la fracture, qu'il est important de bien connaître au moment de l'intervention. (Telle esquille devra être conservée coûte que coûte pour la bonne réparation de l'os).

Muni de ces renseignements le chirurgien aura deux buts, la recherche du corps étranger et la désinfection du foyer.

1° Recherche du corps étranger

Il est avéré maintenant que tout corps étranger doit être extrait dès le début de la blessure, c'est-à-dire dans les vingt-quatre premières heures. C'est en effet la cause de l'infection, de la gangrène gazeuse, du tétanos, etc. Donc, chaque fois qu'il sera possible de le faire, on enlèvera le ou les corps étrangers. Supposons qu'un examen radiologique ait été impossible, on fera cette recherche du corps étranger au cours de la désinfection de la plaie, mais en évi-

tant une recherche longue et traumatisante qui ouvre des portes innombrables à l'infection.

Si cette recherche du corps étranger a été infructueuse nous croyons très dangereux de la refaire systématiquement les jours qui suivent, sous prétexte qu'on a pu faire entre-temps un examen radiologique et que le siège du corps étranger est connu.

Il semble, en effet, au premier abord, très simple de rechercher un projectile dans un avant-bras. La distance à la peau n'est jamais considérable, mais si la localisation n'est pas parfaite, on ne trouve souvent ce corps étranger qu'après une recherche pénible en décollant les interstices musculaires, en mettant les nerfs à nu, en dilacérant les muscles. Faire la recherche à cette période expose le blessé à des accidents souvent graves, phlegmons, hémorragies secondaires et même septicémies.

Ultérieurement on l'expose, après diffusion de l'infection dans la plaie, à de la myosite avec rétraction et à des pincements de nerfs dans une cicatrice musculaire vicieuse.

Cette recherche ne devra être tentée que bien longtemps après, quand la plaie est cicatrisée et que le foyer est éteint, à moins que ne surviennent des accidents qui forcent la main de l'opérateur (phlegmon, etc.). Nous ne pouvons que comparer le corps étranger à l'appendice au moment d'une crise : opérer à chaud tout de suite ou au moins trois mois plus tard à moins de complications intercurrentes.

2° Désinfection de la plaie

On incisera parallèlement à l'axe du membre la peau et l'aponévrose.

Si la *peau* est contuse, à bords violacés et déchiquetés, il faudra en faire de suite la résection, aussi parcimonieuse que possible en se rappelant que là n'est pas le danger et que tout millimètre de bordure de peau a son utilité pour permettre, si possible, une suture secondaire. Si cette suture est impossible une large résection cutanée aura des chances de donner une cicatrice adhérente et constituera souvent une impotence.

Pour les muscles, nous sommes, là encore, aussi économe que possible, et cela est capital à l'avant-bras où chaque muscle a son importance spéciale. Cependant il est des cas où la myectomie s'impose, notamment dans les larges plaies anfractueuses. Mais, même dans ces cas, nous ne croyons pas qu'il faille enlever tout tissu musculaire d'aspect contus. La contusion musculaire s'étend en effet très loin et, à large distance du foyer, on trouve souvent un muscle violacé, présentant par points des hémorragies interstitielles par thrombus. Réséquer toute cette portion musculaire conduirait à des dégâts considérables.

Nous nous contentons pour notre part, de réséquer les parties musculaires ayant un aspect gélatineux, rosé ou violet, comme si le muscle avait été injecté

de gelée de groseille. Nous enlevons aussi la surface musculaire qui présente un enduit d'aspect *marron, sec, ressemblant à de la tourbe*. Là, il s'agit de fibres musculaires nettement privées de vie, et qu'il y aurait, croyons-nous, danger à conserver. On réséquera naturellement en procédant de façon progressive pour s'arrêter dès que l'on se trouve en tissu sain ou paraissant tel, et cela de la périphérie du muscle vers son centre. Il est relativement rare que l'on trouve un muscle infiltré ou mâchuré dans toute son épaisseur. En procédant de la façon ci-dessus indiquée, on évitera souvent la perte totale du muscle. Nous croyons inutile d'ailleurs d'insister sur les inconvénients qui résultent de la myectomie large et massive à l'avant-bras.

Le foyer est désinfecté ainsi de proche en proche ; les interstices cellulaires sont explorés minutieusement sans qu'on les incise, mais simplement à la sonde cannelée. Tout corps étranger rencontré sur la route est soigneusement enlevé, et nous entendons par corps étranger non seulement le projectile, mais encore et surtout les débris vestimentaires que l'on trouve presque toujours dans les parties molles et qui constituent un gros danger (1). La plaie de sortie du projectile sera de même désinfectée quand elle existe. On arrive ainsi de proche en proche sur le foyer de fractures.

---

1. Le fait est tellement exact que l'on a remarqué que dans certaines régions du front les blessures y étaient beaucoup plus

1° *La fracture n'est pas comminutive* et on trouve deux fragments nets. La ligne de conduite est des plus simples. Il suffit de nettoyer les fragments en évitant surtout de les dépérioster. Il faudra aussi faire avec grand soin la désinfection de la face profonde du foyer et, pour ce faire, il faudra souvent extérioriser légèrement les fragments dans la plaie (ce qui est très facile quand les deux os sont fracturés, le membre se pliant à volonté au niveau de la fracture). Quand un seul os est fracturé, on extériorisera en faisant des pesées sur les fragments avec un instrument mousse et courbe ; on s'adressera de préférence à l'élévateur ou, à son défaut, à des ciseaux courbes sur le plat. Pour le nettoyage proprement dit du foyer de fracture, nous donnons notre préférence à la solution phéniquée forte (5 o/o) suivie d'un lavage à l'éther.

2° *La fracture est esquilleuse.* Ici les avis sont partagés: les uns enlèvent toutes les esquilles, d'autres enlèvent les esquilles libres en respectant les esquilles adhérentes, d'autres enfin n'en enlèvent aucune.

L'ablation de toutes les esquilles nous paraît devoir être condamnée de façon absolue ; cette pra-

---

sévères que dans d'autres ; c'est ainsi qu'à E... et à R..., le Dr Darbois a remarqué que les plaies revêtaient un caractère d'infection grave inconnu à quelques kilomètres seulement de cet endroit. Ceci rend non douteux le fait, que de même qu'il y a des terrains tétanigènes, il existe des terrains particulièrement septigènes, les germes étant portés dans les plaies par les débris de vêtements introduits avec l'éclat d'obus.

tique conduit à des pertes de substance osseuse considérables et souvent irréparables, sans supprimer toutefois l'ostéomyélite secondaire. Il suffit de voir dans quel état serait le squelette des avant-bras dont nous publions ci-contre les radiographies si on avait enlevé toutes les esquilles. L'une porte sur le cubitus seul (B..., pl. 1, photo 1) ; l'autre sur le radius seul (C..., pl. 1, phot. 2), la troisième sur le cubitus seul (Gr..., pl. 1, phot. 3), la quatrième enfin sur les deux os simultanément (L..., pl. 1, phot. 4).

Ces quatre blessés ont obtenu une consolidation parfaite de leurs fractures, malheureusement il nous a été impossible pour des raisons militaires de les suivre jusqu'à guérison complète ; nous pouvons néanmoins affirmer qu'ils n'avaient pas de pseudarthrose quand nous les avons perdus de vue et que leur vie n'était pas en danger.

Il nous paraît aussi exagéré de dire qu'il ne faut jamais toucher à une esquille. Certaines esquilles en effet, ne présentent aucun intérêt et ne peuvent manifestement servir à rien. Ce sont celles qui ont été projetées loin du foyer de fracture par le choc du projectile. Elles risquent, au contraire, de mettre un temps fort long à s'éliminer et de donner de l'ostéomyélite prolongée sans toutefois aider à la réparation osseuse. Telle est, entre autres, l'esquille dont nous reproduisons ci-contre le calque radiographique et qui était au moins à 4 centimètres de sa place primitive au milieu des parties molles (L..., fig. 1). Si la continuité de l'os ne nous avait pas paru

assurée, nous aurions plutôt replacé cette esquille à sa place après désinfection et lavage au sérum.

Fig. 1

Nous enlevons de même la poussière d'os que l'on trouve souvent entre les fragments et qui, manifestement, ne peut être utile d'aucune sorte. Quant aux esquilles libres non périostées, nous les enlevons

également en général, à moins qu'elles ne soient au centre du foyer de fracture et qu'elles ne puissent par leur position et leur forme, aider à la réparation osseuse, ce qui est fréquent. Tout au plus risque-t-on de les voir s'éliminer lentement par suppuration prolongée ; elles n'ont pas moins servi à diriger le travail osseux et à canaliser en quelque sorte, la formation du cal.

Quant aux esquilles libres périostées et, à plus forte raison, les esquilles adhérentes, nous les respectons intégralement, quelle que soit leur petitesse.

Quelques radiographies maintenant, montreront plus nettement les inconvénients de l'esquillotomie systématique et l'intérêt qu'il y a à garder le plus d'esquilles possible (Pl. 2, fig. 1, A. V...).

Le foyer de fracture a été complètement nettoyé, toutes les esquilles soigneusement enlevées. Il en résulte une perte de substance considérable de l'extrémité inférieure du cubitus ; cela n'a pas empêché la supuration prolongée et la myosite cicatricielle, ainsi qu'on peut en juger par l'étroitesse du membre à ce niveau (Pl. 2, fig. 2, D. E...).

Là, le chirurgien ne s'est pas contenté d'enlever soigneusement les esquilles, mais il a *réséqué* les pointes de ces fragments ! Le foyer était relativement peu étendu, comme on peut s'en rendre compte par la distance qui sépare les deux os, après la résection. La conservation des deux pointes osseuses et d'une esquille oubliée dans le fond de la plaie aurait

PLANCHE II

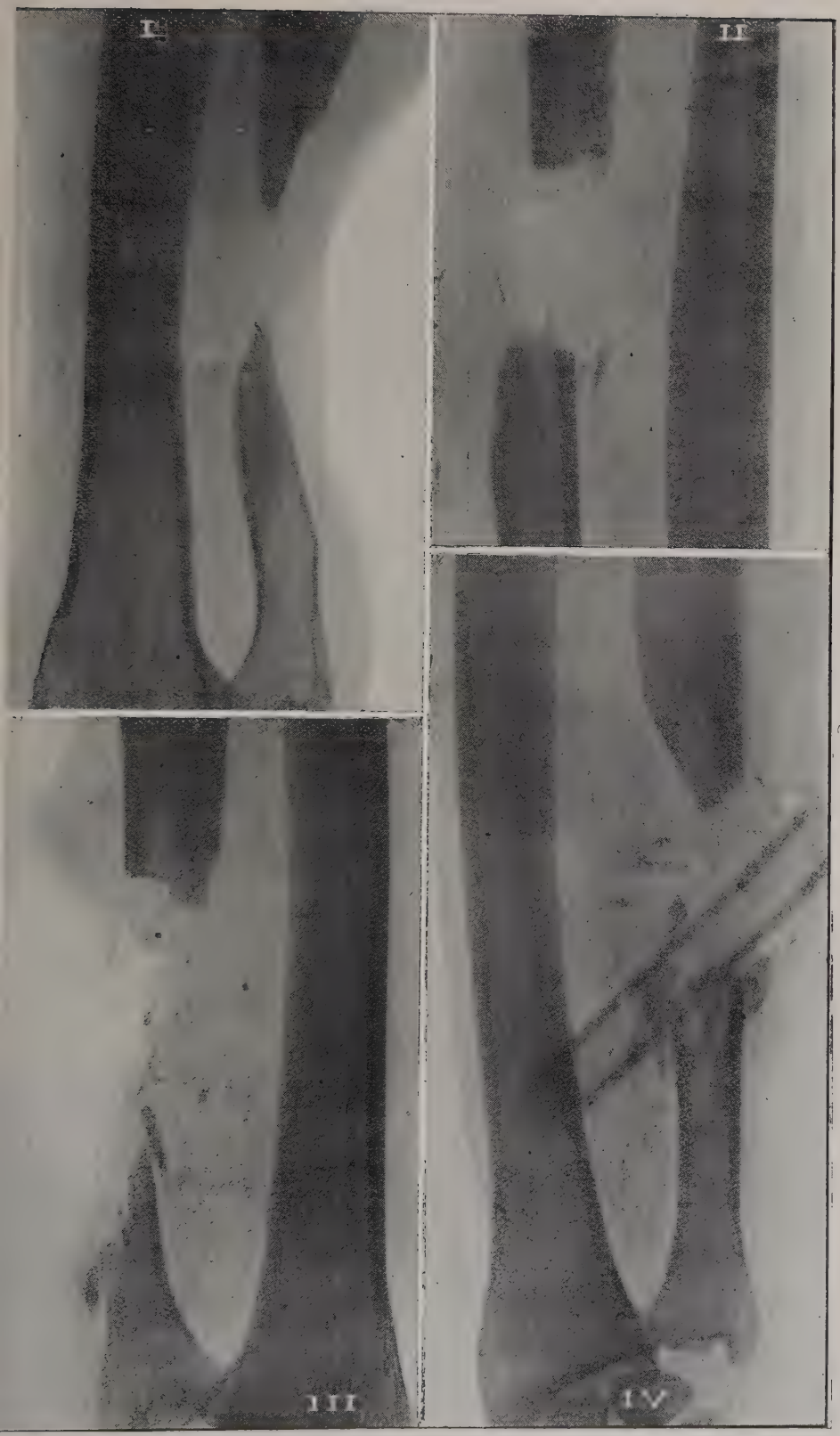

suffit à éviter cette pseudarthrose (Pl. 2, fig. 3, C. A...).

Cette radiographie montre mieux encore l'erreur de certains chirurgiens, car les extrémités osseuses ont été réséquées, on a soigneusement enlevé les esquilles et laissé la poussière d'os qui rend inutile le grand dégât qu'on a fait (Pl. 2, fig. 4, A. F...).

Cette radiographie est encore plus démonstrative et on pourrait croire que le chirurgien s'est ingénié à chercher la pseudarthrose :

Les extrémités osseuses sont réséquées ;

Les grosses esquilles sont enlevées ;

On a laissé en place la poussière d'os ;

Enfin on a mis soigneusement un drain entre les fragments.

Toutes ces radiographies ne sont que quelques exemples de cas malheureusement trop fréquents. Nous avons vu, pour notre part, quantité de cas semblables. Il n'est pas rare également de trouver le drain placé entre les fragments, dans certains cas, passant, dans une perte de substance existant déjà, ce qui n'est que demi-mal. Dans d'autres, il a fallu bousculer les esquilles et traumatiser les fragments pour le passer. Et cette conduite est pratiquée encore actuellement, même après l'expérience de deux années de guerre (les radiographies précédentes datent toutes du mois de septembre 1916).

Comparons, au contraire, les trois radiographies suivantes, qui sont toutes trois du même blessé ; il y a presque deux ans d'intervalle entre la première

et la dernière ; l'exemple en est démonstratif ; c'est malheureusement le seul blessé que nous ayons pu suivre si longtemps. (Pl. 3, fig. 1, A. L...)

Il existe là une fracture non comminutive du tiers supérieur du radius ; une fracture comminutive du tiers supérieur du cubitus, et une autre fracture de l'extrémité inférieure de cet os, présentant une perte de substance qui résulte d'une pulvérisation en partie de cet os. Cette radiographie a été faite environ un mois après la blessure. On voit déjà apparaître un commencement de réparation pour le radius et pour l'extrémité inférieure du cubitus. Fidèle à nos principes, nous avons respecté toutes les esquilles, car dans ce cas, nous n'aurions jamais su où nous arrêter dans cette ablation, et nous aurions été conduit à tout enlever. Nous n'avons pas, de même, touché aux différents petits projectiles qui n'avaient pas été enlevés lors de la blessure (Pl. 3, fig. 2, même blessé).

Cette radiographie a été prise trois mois environ après la première. Nous avons dû, à ce moment, faire un grattage osseux de l'extrémité supérieure du cubitus fistuleux. Nous avons en même temps dégagé le nerf cubital qui était paralysé et engainé dans une cicatrice musculaire rétractile et fibreuse. On voit déjà, sur cette radiographie, l'importance du cal qui se forme sur le cubitus, et la façon dont toutes les esquilles s'agglomèrent entre elles, pour rétablir la continuité de l'os. A ce point de vue, la façon dont

la perte de substance inférieure du cubitus se répare est tout à fait remarquable (Pl. 3, fig. 3).

Cette dernière radiographie du même blessé est faite environ plus de dix-huit mois après la blessure. Entre-temps, nous avons dû faire un deuxième curetage qui a permis d'enlever un petit corps étranger, près du radius :

L'os est réparé et bien solide, sans synostose ni cal vicieux proprement dit ;

Le malade a ses mouvements de pronation et de supination presque complets ;

Les fonctions du nerf cubital sont revenues, saut une très légère atrophie des interosseux.

L'ostéomyélite a complètement disparu. Toute fistule est fermée. Le blessé nous paraît guéri.

Nous insistons encore sur la réparation de l'extrémité inférieure du cubitus.

Il est impossible de ne pas voir un gros avantage dans la méthode conservatrice que nous préconisons. En effet, les grandes résections des os et des parties molles, ont conduit à des infirmités regrettables, ainsi que l'on peut s'en rendre compte, par les quelques exemples que nous venons de montrer. Pour notre compte, nous n'avons jamais voulu nous associer à cette manière de voir, et nous avons toujours pratiqué la désinfection des plaies en général, et en particulier à plus forte raison, celle des fractures de l'avant-bras, avec le minimum de dégâts.

Nous avons pu douter un moment de notre méthode, alors que la majorité des chirurgiens préconisaient

la large résection des tissus et d'os, car nous avions l'impression d'être un des rares dissidents de la méthode en vogue. Nous ne regrettons pas actuellement d'avoir gardé intacte, même à ce moment, notre manière de voir, qui était encouragée journellement par l'évolution heureuse des plaies que nous avions à traiter. Nous le regrettons d'autant moins, aujourd'hui, que des autorités indiscutables sont venues, notamment à la Société de Chirurgie, mettre en garde les chirurgiens au sujet des grands inconvénients que comportent les délabrements chirurgicaux considérables.

DEUXIEME PARTIE

TRAITEMENT DE LA FRACTURE

EN ELLE-MÊME

Dans quelle position faut-il immobiliser l'avant-bras ?

Les discussions, à ce sujet, ont été très nombreuses. Déjà Dupuytren et Nélaton préconisaient l'attitude en supination, pour les fractures du tiers supérieur du radius.

Actuellement, pour la majorité des chirurgiens, il paraît établi que la position de choix à donner est la supination. Cependant, nous voyons si souvent encore des avant-bras immobilisés en pronation ou en demi-pronation, que nous croyons utile de préciser quelque peu ce point particulier. Pour cela, étudions séparément la fracture du radius, celle du cubitus, et enfin les fractures associées des deux os de l'avant-bras.

Fracture du radius isolé

a) Supposons une fracture du tiers supérieur, c'est-à-dire siégeant entre les insertions du court supinateur et du rond pronateur.

En vertu de la tonicité musculaire, le fragment supérieur va être soumis à l'action du court supinateur, et se placera en supination. Le fragment inférieur, au contraire, sera sollicité par l'action combinée du carré et du rond pronateurs, et se mettra en pronation. Il se produira donc un mouvement de rotation inverse des deux fragments, suivant l'axe de l'os, indépendamment des autres déplacements. Il y aura, ce que Destot appelle le décalage. Là, il ne peut y avoir de doute; n'ayant aucune action sur le fragment supérieur, le chirurgien devra mettre le fragment inférieur dans la même rotation que le supérieur, c'est-à-dire en supination forcée.

b) Imaginons, maintenant, une fracture du tiers moyen, c'est-à-dire siégeant entre les deux pronateurs.

On pourrait croire, au premier abord, que le fragment supérieur, sollicité, à la fois par le court supinateur et le rond pronateur, va se mettre dans une position intermédiaire. Dans cette hypothèse, il suffirait de mettre le fragment inférieur dans une position intermédiaire, pour le mettre dans l'axe du fragment supérieur. Il n'en n'est rien ; en effet, l'extrémité supérieure du radius est soumise en même temps à

l'action d'un autre muscle, le biceps brachial, dont l'action supinatrice est toujours prépondérante, surtout quand l'avant-bras est déjà en flexion à angle droit. Il suffit de se rappeler que le biceps ne donne que la demi-supination, dans l'extension, et donne la supination complète dans la flexion. Donc, si l'on met l'avant-bras en flexion, on est sûr que le fragment supérieur se placera en supination forcée, position invariable, et on sera sûr que, mettant la main en supination, on évitera le décalage de l'os.

c) Les fractures, au-dessous et au niveau du carré pronateur, ne sont presque plus, à proprement parler, des fractures diaphysaires. Cependant, si elles n'intéressent pas l'articulation, elles se comportent comme telles. Là encore, il faudra mettre l'avant-bras en supination, le biceps et le court supinateur ayant une action prépondérante sur l'action combinée des deux pronateurs.

Donc, quel que soit le siège de la fracture, nous assistons au décalage des deux fragments du radius, On se rend très bien compte de l'exactitude de ce fait, sur la radiographie, par la position de la tubérosité radiale. Nous avons de même essayé de nous en rendre compte sur le cadavre, en remplaçant la tonicité musculaire par des liens élastiques, au niveau des insertions des muscles ; nettement le fragment supérieur se met en supination, quel que soit l'endroit où l'os est fracturé.

On pourra objecter à notre expérience, que nous ne savons pas exactement si la tension élastique que

nous avons substituée aux muscles, répondait à la tonicité musculaire, aussi nous nous empressons de dire que notre expérience n'a de valeur que parce qu'elle vient corroborer les faits observés en clinique.

Fractures simultanées des deux os

Le raisonnement que nous venons d'énoncer s'applique exactement à ces fractures. Nous n'insistons donc pas sur la position à donner au membre ; c'est toujours la supination.

Fractures isolées du cubitus

Là, on pourrait croire que la position est indifférente, puisque le cubitus n'est sollicité par aucune action musculaire qui puisse produire le décalage, et qu'il n'a aucune part dans les mouvements de pronation et de supination.

Et cependant, là encore, la supination, croyons-nous, est la méthode de choix. En effet, cette position a l'avantage de tendre au maximum la membrane inter-osseuse. On en évite ainsi la rétraction ultérieure possible ; en outre, c'est la position qui, bien que ne donnant pas le maximum d'espace inter-osseux, à certains endroits, diminue les chances de synostose et de cals vicieux.

En effet, en supination, et on peut le voir sur un

PLANCHE III



Fig. I

Fig. II

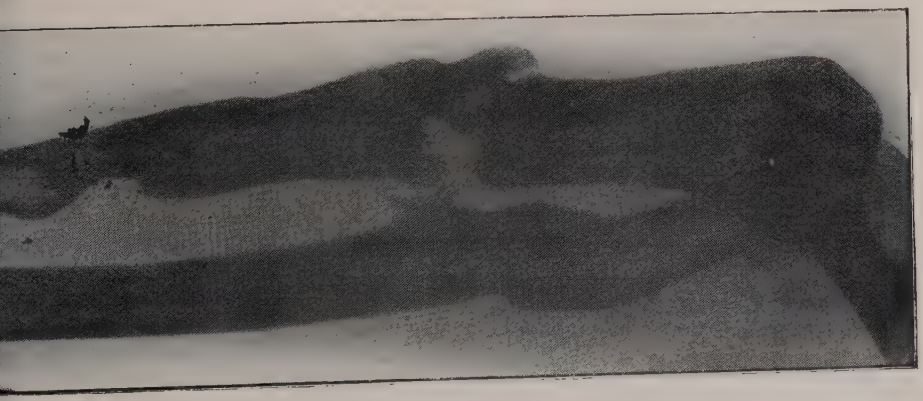

Fig. III

squelette frais dont on n'a conservé que les articulations, les deux os sont presque parallèles entre eux, la tête du radius est complètement dégagée du cubitus, autrement dit, la distance moyenne qui sépare les deux os est supérieure, en supination, à la distance en pronation. Ce fait se vérifie facilement encore sur la radiographie.

Enfin, il est une autre raison qui commande l'attitude en supination, c'est ce fait, qu'au point de vue fonctionnel, après guérison, la pronation ne se perd presque jamais, la supination toujours; la raison nous paraît en être une raison d'ordre philogénique : la supination est sans doute un mouvement acquis tardivement par l'espèce humaine, ce qui expliquerait que la supination pour un avant-bras, même normal, nécessite toujours un effort, alors que la pronation est plus facile et constitue la position naturelle de repos. La pronation n'est-elle pas aussi la position naturelle du fœtus *in-utero* ?

Quoiqu'il en soit, il est un fait indéniable, que, à moins de causes d'ordre osseux ou articulaire, on ne voit presque jamais une ankylose en supination, alors que l'ankylose en pronation est la règle.

Il y a donc tout intérêt, pour les fractures du cubitus, à placer le membre en supination. Le résultat fonctionnel ultérieur en sera beaucoup amélioré, car, presque toujours, le blessé sort de son appareil en possession de ses mouvements de pronation et de supination, alors que, lorsque l'on procède autrement, il en résulte presque toujours une perte de la

supination. Pour notre part, nous avons toujours, pour ces raisons, placé nos fractures de l'avant-bras en flexion et supination.

Il est quelques cas, cependant, où il est bon de combiner l'extension à la supination, ce sont les cas, très rares, il est vrai, où il y a bascule en arrière du fragment supérieur ; l'extension, en exagérant la tonicité du biceps et du brachial antérieur, ramènera les fragments en bonne position.

Quelques auteurs ont bien fait remarquer que la supination était une position pénible et insupportable pour les blessés ; nous n'avons, pour notre compte, jamais constaté ce fait, et jamais nos blessés ne se sont plaints de cette position qui, si l'appareil quel qu'il soit, est bien construit, n'a aucune raison d'être intolérable.

Théoriquement donc, tout appareil qui mettra l'avant-bras en supination et flexion, sera bon, et il semble qu'il soit très facile d'immobiliser le membre atteint dans cette position. Cependant, pratiquement, surtout lorsque l'on assiste à de grands délabrements des parties molles, cette immobilisation est souvent fort difficile, c'est ce qui a amené la construction d'un grand nombre d'appareils pour atteindre ce but. Les variétés de ces appareils sont nombreuses, ce qui prouve d'ailleurs que tous peuvent être bons et qu'aucun n'est parfait.

Nous allons essayer de passer quelques-uns de ces appareils en revue, et de montrer les raisons qui nous ont fait préférer l'appareil que nous avons

imaginé pour les fractures s'accompagnant de plaies appréciables.

L'orifice est punctiforme. — Rien, dans ce cas, ne peut remplacer l'appareil plâtré, simple, qui constitue, à notre avis, l'appareil d'immobilisation par excellence. On peut, dans ce cas, soit mettre une simple gouttière de Gangolphe échancrée, ou non, suivant le cas, au niveau de la blessure ; mais nous donnons notre préférence à l'appareil circulaire, construit avec des bandes de gaze apprêtées et imbibées de plâtre. Cet appareil, en effet, a l'avantage de pouvoir se mouler exactement sur les saillies osseuses (olécrane, épicondyle et épitrochlée), d'une part (apophyses, styloïdes), d'autre part. Ce plâtre se prolongera jusqu'à la racine des doigts, et remontera jusqu'à la moitié du bras, pour immobiliser le poignet et le coude, et éviter ainsi tout mouvement.

Il semble, en effet, qu'actuellement, nombre de chirurgiens ont une espèce de phobie de l'ankylose et oublient la règle élémentaire de l'immobilisation des fractures. Toute fracture d'un os long ne peut être immobilisée parfaitement, que si les deux articulations adjacentes sont également immobilisées. Cette règle s'applique aux fractures de l'avant-bras, en particulier, et on ne voit pas comment, un radius par exemple, peut être immobilisé si le biceps exerce sur le fragment supérieur, non plus une tonicité permanente, mais des contractions par accoups, comme cela est inévitable lorsque le coude est libre.

Une fenêtre pratiquée à l'endroit de la blessure permettra de surveiller la plaie.

On appliquera à la confection de ce plâtre les règles générales qui doivent présider à la confection de tous les plâtres circulaires, c'est-à-dire :

1° Faire une interposition de tube de Jersey entre la peau et le plâtre ;

2° Éviter tout pli irrégulier et toute saillie aiguë du plâtre vers la peau, ce qui produirait les escharres ;

3° Ne jamais faire un tour complet du membre sans faire à la bande un pli perpendiculaire au sens de la longueur, ce qui évite une striction excessive ;

4° Appliquer extérieurement au plâtre une pièce de tarlatane d'une seule épaisseur, qui recouvre tous les tours des bandes, ce qui permet de mouler l'appareil au moment où il sèche ;

5° Comme on peut craindre un œdème consécutif à la réduction, faire une incision du plâtre, tout le long de l'appareil, et parallèlement à l'axe du membre ; on maintiendra cette fente fermée, par une bande de toile ordinaire ;

6° Explorer attentivement le volume, la coloration et la sensibilité des doigts, pour être prêt à ouvrir légèrement le plâtre, en cas de striction, ce qui évitera sûrement la gangrène possible, ainsi que la paralysie et la contracture ischémique de Volkmann.

L'orifice n'est pas punctiforme. — Un plâtre, tel que nous venons de le décrire, est presque impos-

sible, tout au moins au début de la blessure. Quelles que soient les précautions prises, en effet, la souillure de l'appareil est inévitable, tant par le sang que par sa sérosité et le pus et c'est surtout à propos de ces plaies que l'on a imaginé de nombreux appareils.

Un des plus employés actuellement est le plâtre à anse ou à feuillard, se composant essentiellement de deux colliers plâtrés, l'un à l'extrémité inférieure de l'avant-bras, l'autre au niveau du coude, et réunis par une anse de métal (feuillard, fils de fer, attelles en tube extensibles ou non). Cet appareil a l'avantage de la facilité relative du pansement, et de la surveillance possible de la plaie. Nous lui trouvons, cependant, plusieurs inconvénients:

1° Les liquides de la plaie peuvent s'infiltrer sous les colliers de plâtre, les souiller et les ramollir;

2° Le volume du membre peut changer, soit par atrophie au bout de quelques jours (très fréquent), ce qui rend l'immobilisation illusoire, soit par œdème, ce qui nécessite la confection d'un autre appareil; et de fait, quand un de ces appareils est appliqué depuis quelques jours, on trouve toujours un grand espace entre le plâtre et la peau;

3° L'application en est longue et assez difficile. Or, ces appareils s'adressent aux fractures récentes; c'est donc surtout dans la zone des armées qu'ils sont employés, là précisément où le temps dont dispose le chirurgien est souvent mesuré.

Nous adressons les mêmes reproches à tous les

appareils qui prennent point d'appui par l'intermédiaire des colliers de plâtre, et en particulier à celui de Santa Maria Sallone, qui n'est, en somme, constitué que par deux attelles extensibles, pouvant s'adapter à toute espèce de fractures du membre, et qui n'a pas été spécialement construit pour l'avant-bras.

Les appareils pouvant s'adapter sans plâtre ont donc, à notre avis, une grande supériorité. Parmi ceux-ci, les uns immobilisent purement et simplement ; les autres font une traction continue soit élastique, soit à crémaillère, et, à ce propos, beaucoup des appareils employés actuellement ne sont que des perfectionnements d'appareils souvent anciens.

Nous mentionnons, à part, la série des appareils basés sur le principe de Blake, et qui pratiquent l'extension et la suspension. Ces appareils sont encombrants, nécessitent le séjour du malade au lit, tant que la fracture n'est pas consolidée. C'est un mode de traitement qui ne peut être employé que dans un hôpital fixe, et qui est extrêmement compliqué ; à notre avis, ce n'est pas une méthode à préconiser en temps de guerre.

La gouttière métallique de Delorme a le grand inconvénient d'immobiliser en pronation. C'est un appareil de fortune, qui ne doit rester en place que quelques heures, tout au plus, pour conduire le blessé du poste de secours à l'ambulance voisine. Elle remplace avantageusement les immobilisations provisoires, et de fortune par bandes et attelles.

L'appareil de Hausmann en est une modification, se composant d'une gouttière brachiale postérieure, réunie par une charnière mobile à une gouttière antibrachiale inférieure, en aluminium ; à l'extrémité de la gouttière antibrachiale se trouve un étrier avec ressort, sur lequel on fixe la main dans la position de

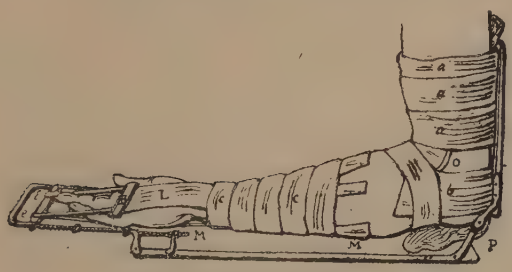

Fig. 2

(L) Chef antérieur de l'emplâtre adhésif.
(M M) Son chef postérieur.
(l l) Bandelettes faisant suite au chef antérieur et délimitant une fenêtre pour la flexion de l'annulaire et du médius.
(B) Boucle rattachant *Cl* à *L*.
(a a) Circulaires pour la contre-extension.
(O) Molleton empêchant la striction des vaisseaux.

la demi-supination seulement, et cela au moyen de bandes de toile. La position est donc mauvaise.

Dans l'appareil de Scott, la position est bonne ; c'est la supination forcée avec flexion. Cet appareil se compose de deux attelles à angle droit, destinées respectivement, l'une pour la face postérieure du bras l'autre pour la face inférieure de l'avant-bras, fléchi. Ce dernier est fixé à une planchette inférieure par des bandes qui donnent point d'appui à un lien élastique attaché à l'extrémité de l'appareil.

Cet appareil a été heureusement modifié par Judet, qui remplace le lien élastique par deux ressorts permettant les mouvements des doigts (fig. 2).

Mais toute cette catégorie d'appareils ne peuvent s'appliquer à toutes les fractures de l'avant-bras, même ceux qui donnent une bonne position au membre. En effet, aucun d'eux ne donne la liberté de faire le pansement sur toute la périphérie de l'avant-bras, ce qui est une condition essentielle pour un appareil destiné aux fractures de guerre, le pansement est difficile et quelquefois impossible, notamment dans les plaies de la face postérieure.

A ce dernier point de vue, l'appareil de Fourmestraux offre plus d'avantages. Il se compose essentiellement d'un tampon mobile qui prend point d'appui sur la face postérieure du coude fléchi ; sur ce tampon s'articulent deux tiges métalliques entre lesquelles se place l'avant-bras en supination, à la façon d'un cheval entre ses brancards; la main est fixée par des bandes à une tige perpendiculaire aux deux tiges précitées; l'extension continue se fait au moyen de ressorts placés au bout de l'appareil; le pansement est relativement facile puisqu'il existe un léger espace entre le membre et les attelles latérales, mais le coude n'est pas immobilisé du tout, ce qui nous paraît très défectueux.

C'est pour éviter tous ces inconvénients que nous avons imaginé l'appareil suivant que nous avons nommé le brassard-attelle.

Fig. I

L'appareil pendant le pansement. Tout l'avant-bras est à découvert et maintenu par la traction continue qui se fait au niveau de la main.

Fig. II

Le pansement est fait. Il ne reste plus qu'à placer l'attelle inférieure qui empêche le basculement des fragments en arrière.

Fig. III

Le pansement est terminé. L'attelle inférieure est réunie par une bande à l'attelle fixe faisant ainsi une sorte de hamac.

APPAREIL DE L'AUTEUR

Cet appareil prend point d'appui sur la *face antérieure* du bras, au moyen d'un brassard en bois (A) long de 20 centimètres environ ; ce brassard en bois, ainsi qu'on peut le voir sur la figure 3, se compose d'une portion fixe (A) épaisse, rigide, se prolongeant latéralement par de petites lattes de bois, parallèles, et articulées entre elles (B) à la façon des petites tiges d'un store, qui permettent d'encadrer exactement les trois quarts environ de la circonférence du bras et de s'adapter quel que soit le volume du membre.

Le point d'appui, au niveau de la main et du poignet, est constitué par une mince lame de bois, ayant *grosso-modo*, les contours et les dimensions d'une main (F) ; une petite lamelle (H) destinée à la fixation du pouce, mobile dans le plan de la planchette, est fixée à la face supérieure de cette planchette et peut, par un mouvement de rotation, déborder à volonté, l'un ou l'autre des bords latéraux. Le même appareil, grâce à ce dispositif, peut servir également à la main gauche et à la main droite. Ces deux points d'appui sont réunis par une tige de bois, qui est l'équivalente du feuillard d'un appareil plâtré à anse

L'appareil est construit de telle sorte que la main est forcément en supination complète, l'avant-bras est en flexion à angle droit sur le bras ; cependant une charnière mobile (D), à l'union du brassard et de l'attelle (C), permet de faire une flexion moins accentuée, si le chirurgien le juge nécessaire.

Il est évident, d'autre part, que, pour que cet appareil puisse s'appliquer sur tous les avant-bras, il est nécessaire que la tige rigide réunissant les deux points d'appui du bras et de la main soit de longueur variable ; c'est ce que nous avons réalisé au moyen d'une petite glissière qui permet de varier l'endroit où la planchette, appui de la main, vient s'insérer sur la tige rigide (E). On pourra ainsi fixer la main à tel niveau que l'on voudra, et pratiquer, si l'on veut, de l'extension continue, non élastique, mais à crémaillère.

L'application de cet appareil est des plus simples et des plus rapides.

Après avoir garni le bras d'une couche d'ouate, suffisante, on applique sur la face antérieure du bras la portion rigide du brassard, les ailettes mobiles sont rabattues respectivement sur la face externe et interne du bras, et on fixe solidement, au moyen de bandes en toile ordinaire de largeur de 10 à 12 centimètres environ. On place ensuite la face palmaire de la main sur la planchette-appui. Il est nécessaire d'interposer entre la main et l'appareil, une couche d'ouate. Il est bon aussi d'en mettre sur la face dorsale de la main ainsi qu'entre chaque doigt ; le tout

est fixé à l'appareil au moyen de bandes en toile de 10 centimètres de large au maximum ; les bandes trop larges ne sont en effet point d'un emploi commode pour cet usage. Le pouce est de même fixé séparé-

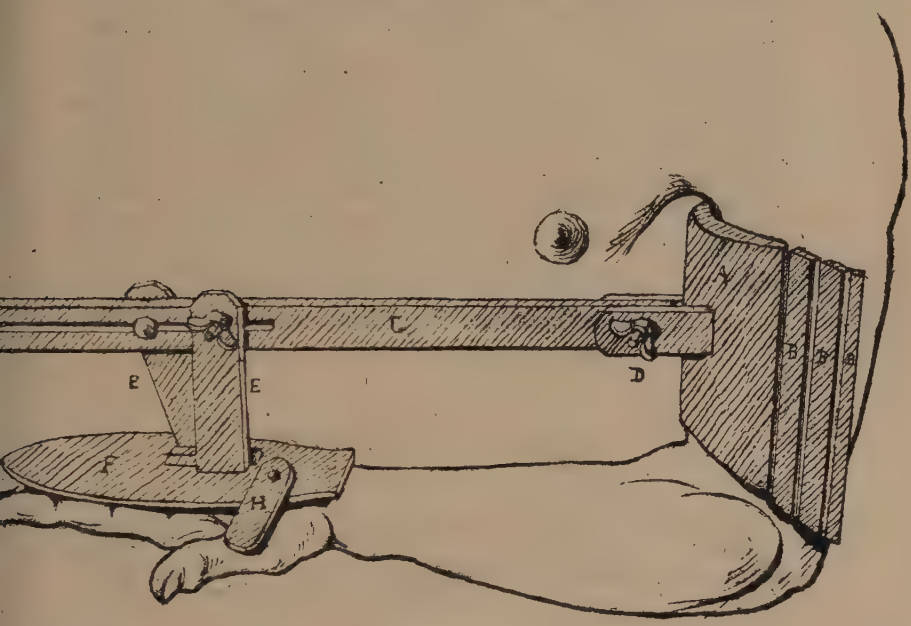

Fig. 3

(A) Portion rigide du brassard.
(B B B) Ailettes mobiles.
(C) Attelle principale.
(D) Vis pour la mobilité de l'attelle.
(E E) Appuis mobiles de la palette.
(F) Palette.
(H) Attelle propre du pouce.

ment sur la lamelle qui lui est destinée. On réalise ainsi un appui plus solide. Tout ceci n'est possible qu'à la condition de mettre l'avant-bras en bonne position, c'est-à-dire en supination. Il ne reste plus qu'à tirer légèrement sur la main ainsi fixée, pour

faire l'extension qu'on désire. Un tour de vis, et l'appareil est posé.

L'avant-bras, présente alors toute sa surface, sur toute sa circonférence ; il est séparé par 12 centimètres au moins de l'attelle qui le maintient ; le pansement est dès lors très facile. Quand le pansement est terminé, on peut, surtout quand les deux os sont fracturés, soutenir la face inférieure de l'avant-bras par une attelle quelconque, que l'on fixe à l'appareil comme le montre la photographie ci-dessus. On a constitué ainsi une sorte de hamac empêchant le basculement en arrière des fragments (planche III *bis*).

Avantages de l'appareil

Dans l'ensemble cet appareil présente toutes les qualités des appareils plâtrés à anse, sans en avoir les inconvénients.

1°. — La pose de l'appareil est rapide, cinq minutes à peine suffisent pour immobiliser convenablement une fracture compliquée de l'avant-bras ;

2°. — L'appareil est léger et ne gêne pas le malade. Il est très bien toléré quand on a suffisamment garni d'ouate tous les tissus qui doivent être serrés par les bandes ;

3°. — Le pansement est très facile. L'avant-bras est complètement découvert, depuis le coude jusqu'à trois travers de doigts du poignet. On peut donc l'employer quel que soit le siège et l'importance de la plaie.

Il permet l'emploi des grands lavages et des pansements humides. Il est perméable aux rayons X.

4°. — L'immobilisation est parfaite entre les pansements ; pendant le pansement, elle est pratiquement suffisante, puisque le malade ne souffre pas ; c'est dire que les fragments sont suffisamment maintenus.

5°. — S'il survient un changement quelconque dans le volume du membre, on desserre ou on resserre les tours de bandes sans bouger le malade, ce qui se fait instantanément ; on ne voit plus de membres ballants, dans un collier de plâtre trop large ; s'il faut desserrer la bande à cause d'un œdème il n'y a plus de plâtre à couper, donc, pas de secousses à donner à la fracture. En outre, il ne peut jamais se produire d'eschares.

6°. — L'appareil permet non seulement de surveiller la plaie, mais encore tous les tissus avoisinants (abcès, lymphangistes, phlegmons, etc.) ;

7°. — Le coude et le poignet sont immobilisés, et la position est nécessairement bonne, l'appareil ne pouvant s'appliquer sans cela.

Inconvénient

Nous savons l'objection que l'on va faire à notre appareil ; il immobilise les doigts et constitue une menace dangereuse.

Nous avions d'abord songé à ne pas fixer la main entièrement, et à laisser les doigts libres, mais l'immo-

bilisation en est beaucoup diminuée. D'ailleurs nous sommes convaincu que l'immobilisation des doigts qui ne dépasse pas un certain temps n'est aucunement dangereuse et peut même, dans certains cas, constituer un avantage. En effet, la perte des mouvements des doigts après une fracture de l'avant-bras est moins le fait d'une ankylose que d'une contracture ou d'une rétraction musculaire. Ne voit-on pas, en effet, couramment, après un plâtre pour arthrite tuberculeuse, les articulations saines voisines, rester immobiles pendant trois ans, et revenir à leur fonctionnemet normal en quelques jours ? et ne voit-on pas des raideurs musculaires quand on s'est servi d'un autre appareil que celui que nous proposons ?

Dans le cas où la perte de mouvements des doigts est due à la rétraction musculaire, ou à une contracture, notre fixation des doigts en extension nous paraît au contraire très indiquée, puisqu'elle allonge les fléchisseurs et que c'est précisément ce groupe musculaire qui est presque toujours le siège de la rétraction quand elle existe.

En réalité, bien que les articulations des doigts soient un siège de prédilection pour l'ankylose, nous sommes certain qu'une immobilisation qui ne dépasse pas six semaines, n'a aucune influence sur l'état fonctionnel de ces doigts ; les blessés récupèrent en quelques jours leur fonction intégrale et cela, nous pouvons l'affirmer puisque notre appareil nous a servi à soigner un grand nombre de ces fractures, depuis le mois de mars 1915 ; jamais nous

n'avons eu à déplorer la moindre ankylose des doigts et les rétractions en flexion nous ont paru beaucoup plus rares qu'avec les autres méthodes.

Il ne faut, néanmoins, pas exagérer la durée de l'immobilisation des doigts qui pourrait, à la longue, devenir un danger, et nous avons adopté la formule suivante :

Nous ne proposons pas notre appareil comme traitement d'une fracture de l'avant-bras, pendant toute la durée de l'évolution de cette fracture. L'appareil est *indiqué* à la phase de surveillance difficile de la plaie, à la période des complications infectieuses, ou vasculaires du début, au moment où le blessé a une plaie infectée, nécessitant des lavages, des pansements humides ou des instillations continues ou intermittentes, comme dans la méthode de Carrel.

Nous le trouvons commode aussi pour le transport des blessés, la surveillance pendant la route étant très facile. Cet appareil ne doit pas être laissé en place plus de six semaines. A ce moment, il faudra le remplacer par le plâtre fenêtré que nous employons pour les fractures avec petite plaie, dès que la plaie cessera d'être dangereuse, et que les écoulements ne menaceront plus la solidité et la propreté du plâtre.

Notre appareil permet en outre, ce qui est un grand avantage, de pratiquer une opération quelconque, sur le membre atteint, sans bouger les fragments (ouverture de phlegmon, recherche de projectiles). Il permet surtout une suture secondaire de la plaie

quand le foyer de fracture est désinfecté, ainsi qu'une surveillance d'une façon très simple de la fracture qu'on vient de fermer.

C'est donc un *appareil provisoire*.

Au bout d'un mois à six semaines, si la fracture est consolidée, il a pu, à lui seul, faire la base du traitement de cette fracture. Si la fracture n'est pas consolidée, il faut l'abandonner pour l'immobilisation, par plâtre fenêtré, qui constitue, ainsi que nous l'avons déjà dit, l'appareil d'immobilisation par excellence. A ce moment, si l'on fait faire quelques mouvements aux doigts qui ont été ainsi immobilisés pendant un mois environ, l'intégrité fonctionnelle des fléchisseurs ou des articulations se rétablit en deux ou trois jours, Nous répétons encore que nous avons traité de nombreux blessés par cet appareil, jamais nous n'avons eu à déplorer l'ankylose des doigts.

PLANCHE IV

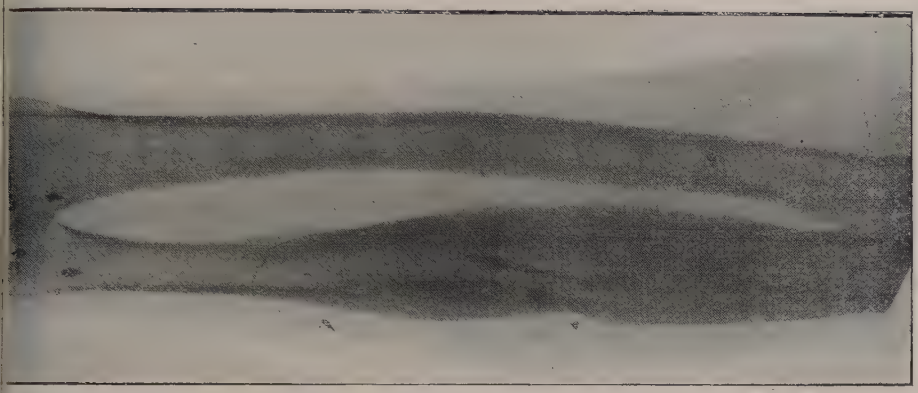

Fig. I

Fig. II



Fig. III

TROISIÈME PARTIE

Traitement des complications

Nous omettons volontairement les complications qui peuvent survenir au début des fractures de l'avant-bras, et qui, en réalité, sont indépendantes de la fracture ; nous voulons dire, les abcès, phlegmons, etc. Ces complications sont d'ailleurs extrêmement rares quand la plaie a été bien débridée et nettoyée ; elles sont plus rares que pour les autres fractures en général. Notre impression, et celle de beaucoup de nos collègues, est que les fractures de l'avant-bras évoluent presque toujours d'une façon bénigne ; c'est même ce qui nous a amené à limiter l'étendue du délabrement chirurgical constitué par les larges résections des muscles et d'os.

La dernière partie de notre travail sera donc destinée aux complications proprement dites des fractures de l'avant-bras, c'est-à-dire aux complications tardives, telles que la pseudarthrose, perte de substance, synostose, ostéomyélite, lésions nerveuses.

Malheureusement, les observations de ces lésions,

très nombreuses, font presque totalement défaut et nous croyons voir à cela plusieurs raisons, dont la première est que les blessés sont perdus de vue pour la plupart, puisqu'ils sont dirigés, quelques-uns sur des centres de mécanothérapie, mais que, surtout, ils sont versés dans le service auxiliaire ou la réforme. D'autre part, si quelques-uns de ces blessés ont pu être soignés chirurgicalement, nous croyons que ce traitement n'a pas dû donner toujours entièrement satisfaction, puisque les résultats n'en sont pas publiés.

Nous avons cherché à nous mettre en relation avec les différents chefs de services qui auraient pu conserver un grand nombre de blessés de ce genre. A part le Dr Judet, aucun n'a pu nous fournir d'indications à ce sujet. Nous avons donc dû puiser dans nos cas personnels, malheureusement trop rares, pour formuler une opinion nette. Nous tâcherons néanmoins d'exposer les remarques que nous ont suggérées ces quelques cas personnels.

1° Ostéomyélite consécutive

L'infection prolongée des fractures est un fait trop connu pour que nous insistions longuement sur ce sujet. Cependant, il nous semble que l'on n'a pas toujours présent à l'esprit la pathogénie de ces suppurations tardives, ce qui conduit fréquemment à englober sous le même nom et à traiter de la même

façon deux séries de cas pourtant très distincts ; nous voulons dire l'ostéite proprement dite du cal, d'une part, et la suppuration due à la présence d'esquilles, d'autre part. Ce fait s'explique par la grande ressemblance clinique des deux catégories de faits, suppuration prolongée, persistance de fistules interminables existant également dans les deux cas. Les cas assez nombreux que nous avons eus à traiter nous ont permis de conclure à une méthode différente, suivant les espèces.

Imaginons, par exemple, une suppuration prolongée de l'avant-bras, la plaie paraît cicatrisée, il persiste néanmoins une ou plusieurs fistules, donnant une quantité plus ou moins grande de pus. Avant de pratiquer une intervention quelconque, sur ce blessé, il est indispensable de *faire une radiographie* et non un examen radioscopique. Il faut, en effet, savoir exactement quelle est la cause de cette suppuration et ne pas pratiquer un « grattage », dont on est si facilement coutumier en pareille occasion. Il importe de connaître exactement le siège et la nature de la lésion, pour s'adresser à la cause même :

1° Souvent il s'agit d'un corps étranger ou d'une esquille libre se comportant comme tel. Il est bien évident que, dans ce cas, faire une résection étendue de l'os malade est absolument inutile. Il suffit d'enlever le corps du délit pour voir se tarir, immédiatement ou presque, la suppuration pour laquelle on intervient. Pour ce faire, point n'est besoin d'attendre

bien longtemps. Dès que la présence de l'esquille ou d'un corps étranger est connue, il faut pratiquer l'intervention : l'esquille est repérée exactement. On l'abordera, de préférence, par la fistule, ce qui permettra en même temps de cureter légèrement le trajet, à moins que ce trajet ne soit trop long et trop compliqué ; dans ce cas, une incision directe sur l'esquille et son extraction constitueront toute l'intervention.

2° Plus souvent, au contraire, on est en présence d'une ostéite proprement dite. Ces formes se reconnaissent à la radiographie, par la présence d'un cal fusiforme, la plupart du temps, ce qui est donc très différent des cas précédents, et une intervention sera encore nécessaire. Mais nous croyons qu'il faut attendre très longtemps et qu'il n'y a pas intérêt à pratiquer l'opération de bonne heure. En effet, ces ostéomyélites aboutissent bien souvent à la formation de séquestres, en tous points analogues à ceux de l'ostéomyélite banale, séquestres souvent centraux inclus dans une cavité centrale du cal et donnant issue à du pus, par un petit pertuis sur une des faces de l'os atteint. Dans ce cas, l'opération à pratiquer est toute différente. Ce n'est pas une simple ablation d'esquilles qu'il faut pratiquer ; il faut en même temps nettoyer convenablement le foyer ostéomyélitique, et là, c'est la large trépanation de l'os, avec évidement en auge du foyer.

La radiographie ci-contre (pl. 4, fig. 1) en est un exemple.

Nous en rappelons les caractères : cal fusiforme, espace clair central contenant un séquestre. L'incision sur la face postérieure du cubitus conduit sur une surface osseuse, présentant un petit pertuis qui permet de voir un séquestre central, mobilisable au stylet. On a pratiqué une large trépanation avec évidement en auge. Ce blessé, dont la blessure remonte au 18 mai 1915, a été opéré le 14 juin 1916 ; en juillet 1916 toute suppuration avait disparu. Tels sont encore les deux cas qui répondent aux deux radiographies suivantes (D. R..., Pl. 4, fig. 2) et (S.J, pl. 4, fig. 3).

Une autre remarque nous a été suggérée par ces ostéites proprement dites, c'est qu'il faut attendre longtemps après la blessure, pour pouvoir pratiquer un intervention. Il faut attendre que *le séquestre soit formé*, pour pouvoir pratiquer une intervention raisonnable et utile. Opérer avant la libération du séquestre conduit à évider des parties saines et n'empêche pas la formation ultérieure de séquestre; c'est la raison pour laquelle tant de blessés ont dû être opérés, deux, trois et même *dix fois*. Il faut donc pratiquement attendre au moins six mois et plus, pour ne pas *gratter en surface à tort et à travers* ces cals ostéomyelitiques, et faire le bon évidement efficace.

Malheureusement, des raisons militaires empêchent le séjour du blessé plus de trois mois dans le même hôpital ; à l'expiration des trois mois, le blessé est opéré et expédié dans un autre établissement où

il subit le même traitement. Nous en avons vu un qui avait fait le tour de dix-huit hôpitaux, sans être une seule fois radiographié, et qui avait subi un nombre considérable d'interventions, toutes aussi inutiles l'une que l'autre. Nous croyons donc pouvoir poser la formule suivante : pour les cals ostéomyélitiques, attendre très longtemps la formation du séquestre et ne pas opérer avant sa formation. Faire un évidement large, en un mot, traiter comme une ostéomyélite subaiguë ordinaire.

Il est cependant des cas, où on ne peut pas suivre sur la radiographie la formation de séquestres, ce fait étant dû à leur petitesse. On assiste alors, non pas à la formation du séquestre, mais à une véritable ostéite diffuse du cal fusiforme, avec libération de parcelles osseuses à l'intérieur, non pas d'une cavité, mais d'un os raréfié et mou. C'est, en réalité, de l'ostéite raréfiante. Dans ce cas, il est évident qu'il ne faut attendre l'indication nette que nous signalons plus haut, parce qu'elle a des chances de ne pas se produire. Il faudra donc se baser uniquement sur le temps, et attendre plusieurs mois, ce qui amènera souvent à ne pratiquer qu'une seule intervention. Là encore, c'est à l'évidement large qu'il faudra s'adresser, et ne laisser que la coque suffisante pour la solidité du membre.

Telles sont donc les conclusions que nous tirons :

Attendre, si possible, la formation de séquestre visible. Opérer tardivement et trépaner le cal, sinon attendre très longtemps, n'opérer qu'au bout de six

mois et plus de suppuration. Ces suppurations étant, en général infimes, on n'a pas à craindre un retentissement sur l'état général du blessé. Dans le cas contraire, ce qui est exceptionnel, il est bien évident qu'il faudra avant tout s'intéresser à l'état général.

2° Pseudarthroses simples.

Les pseudarthroses de l'avant-bras sont très fréquentes, même pour les fractures fermées. Il est tout naturel que cette complication se rencontre fréquemment aussi dans les fractures de l'avant-bras par projectiles de guerre. Elles sont dues, la plupart du temps, à une interposition musculaire ou fibreuse; souvent aussi, elles sont dues à la suppuration elle-même, et nous avons vu deux pseudarthroses guérir par un simple grattage de l'ostéite.

Souvent d'ailleurs, cette pseudarthrose est incomplète; il se forme, du fait de la suppuration, un tissu fibreux, serré et dense, unissant les fragments et n'occasionnant aucune gêne réelle, si ce n'est une diminution de la force du membre. Leur siège est à considérer aussi, au point de vue de l'indication opératoire. Les pseudarthroses du cubitus sont extrêmement bien tolérées, le radius fait attelle, permet les mouvements de supination et de pronation. Les pseudarthroses du radius sont, au contraire, très gênantes, en raison des mouvements de décalage qui se produisent au niveau de la pseudarthrose, dans

les mouvements de pronation et de supination. Les pseudarthroses des deux os de l'avant-bras sont à plus forte raison beaucoup plus gênantes.

Ces blessés sont donc des blessés nécessitant une intervention chirurgicale. L'intervention est des plus simple, et consiste à faire une incision radiale ou cubitale, suivant l'os atteint, ou deux incisions si les deux os sont en pseudarthrose. La rugine respectera le périoste et le réclinera en évitant sa déchirure. L'interposition musculaire sera levée, les fragments osseux avivés et suturés. Cette opération présente les plus grandes chances de réussite, toujours à condition qu'elle soit pratiquée tardivement, après la cicatrisation quand on est à peu près sûr que l'infection est éteinte. On s'expose en opérant prématurément, à des suites opératoires septiques, qui peuvent compromettre le résultat cherché. Il est à-peine besoin de dire que le membre sera ensuite immobilisé dans un appareil et que la position à donner est celle de toute fracture de l'avant-bras, c'est-à-dire la supination.

Mais les pseudarthroses s'accompagnent souvent d'ostéite des fragments. Dans ce cas, on risquerait d'attendre fort longtemps que les fistules se ferment d'elles-mêmes ; il faudra donc pratiquer l'extraction des esquilles, des séquestres, faire le grattage de l'os malade et s'occuper de la pseudarthrose, ce qui, pour certains chirurgiens, constitue deux interventions à faire en deux temps. Nous croyons que l'on doit risquer de ne pratiquer qu'une seule interven-

tion, en faisant en même temps le grattage de l'os et la suture ; il est évident que, dans ce cas, la fermeture de la plaie opératoire est impossible, du moins dans toute son étendue, quand ce ne serait que pour retirer, en temps utile, le corps étranger métallique (fil d'argent, plaque, etc.) qui a servi à faire la suture osseuse.

Nous nous retrouvons, après cette intervention, en présence des mêmes difficultés de traitement et de contention, que lorsque la fracture est récente. Là encore, nous recommandons notre *brassard attelle*, qui nous a rendu les plus grands services pour ces cas particuliers. Il permet la surveillance facile de la plaie opératoire, il permet l'extraction du corps étranger, en même temps qu'il assure une contention qui nous semble parfaite.

Pertes de substances

Surtout fréquente au début de la guerre, cette complication doit devenir de plus en plus rare au fur et à mesure que l'on s'apercevra de l'inutilité des grandes résections d'esquilles et des fragments. Cette complication est des plus décevantes au point de vue thérapeutique et les observations publiées à ce sujet sont extrêmement rares.

Ces pertes de substances d'ailleurs ont un intérêt plus ou moins grand, suivant leur hauteur et l'os sur lequel elles portent.

Les pertes de substances du cubitus n'ont, croyons-

nous, qu'un effet, c'est de diminuer la force du membre en général. Les mouvements de supination et de pronation sont conservés et nous ne croyons pas ces blessés justiciables d'une intervention, à moins de raisons spéciales. Nous avons, en effet, suivi dans le service de notre maître Souligoux, un malade dont on avait dû réséquer entièrement le cubitus, sauf l'extrémité toute supérieure articulaire. Ce malade a obtenu un résultat fonctionnel parfait. Nous avons vu défiler devant nous, dans des conseils de réforme, nombre de pertes de substances cubitales qui ne déterminaient qu'une impotence presque inappréciable comparativement à l'étendue de la lésion.

Les pertes de substances du radius sont des plus déplorables quand elles siègent sur les deux tiers inférieurs de cet os. Elles ont, au plus haut degré, l'inconvénient du décalage que nous signalons à propos des pseudarthroses de ces os. Celles du tiers supérieur, au contraire, n'ont aucune action fâcheuse notable au point de vue fonctionnel. Ce sont donc les pertes de substances des deux tiers inférieurs du radius qui constitueront le gros souci des chirurgiens, et nous ne craignons pas d'employer le mot souci, étant donnée l'inconstance des résultats fournis par la greffe osseuse. Aussi croyons-nous que, si l'on peut se passer de greffe osseuse, c'est le procédé de choix ; malheureusement ceci n'est possible qu'en cas de petites pertes de substances.

Si la perte de substance est légère et siège à la

fois sur les deux os, on se trouve en présence d'un cas relativement facile à traiter. Il suffit d'aviver les quatre fragments mis en contact, on réséquera une portion d'os sur la perte de substance la moins longue, pour la rendre d'importance égale à sa voisine ; il ne reste plus qu'à pratiquer une suture des deux os et à immobiliser en supination.

Quand la pseudarthrose siège sur un seul os, il faudra s'inspirer du même principe, et faire une ostéotomie avec résection de l'os, en quelque sorte trop long pour pouvoir faire la suture de l'os atteint de perte de substance. Dans ce cas, il est bon de faire cette ostéotomie à un niveau différent de la perte de substance, ce qui évite toute chance de synostose ultérieure. De fait, nous avons vu les résultats de deux opérations semblables, ils étaient en tous points parfaits.

Malheureusement, ce procédé n'est applicable qu'aux pertes de substances minimes. Il est aisé de comprendre que cette intervention raccourcit la distance qui sépare les insertions des muscles de l'avant-bras et que la rétraction et l'adaptation de ces muscles, ne peut s'appliquer qu'à une diminution minime de la longueur du squelette.

Pour les pertes de substances importantes il faudra donc s'adresser à la greffe osseuse.

Malheureusement, les résultats de la greffe osseuse sont féconds en déboires quel que soit le procédé et l'os employé comme greffon. Ce greffon est pris de préférence sur le péroné. Nous avons essayé même

avec un fragment de côte, et nous avions choisi la neuvième, en raison de la longueur de son rayon de courbure, qui la rend pratiquement presque rectiligne : nous avons eu un insuccès complet. Ce malade n'a pas présenté de symptômes d'infection, néanmoins le greffon n'a pas pris. Nous connaissons d'ailleurs un autre résultat analogue (Dr Martin) ; et, même quand le greffon paraît prendre contact au premier abord, il peut secondairement se produire une ostéite raréfiante au niveau du cal, ce qui fait tomber le greffon et rend le résultat absolument négatif.

La multiplication de ces mécomptes a amené M. Ombrédanne à pratiquer une intervention qui consiste à chercher une anostomose radio-cubitale. Les deux fragments de l'os fracturé sont mis respectivement dans une encoche pratiquée à leur niveau, sur l'os sain. On conçoit que ce procédé soit plus avantageux au point de vue de la solidité de l'avant-bras. Malheureusement cette intervention supprime complètement les mouvements si utiles de supination et de pronation ; ce n'est donc qu'un pis-aller, en tous cas préférable à une perte de substance qui supprime toutes les fonctions de l'avant-bras. Nous croyons, néanmoins, que c'est sur le radius seul que cette intervention doit porter ; les pertes de substances du cubitus étant en général de minime importance au point de vue fonctionnel.

Cals vicieux. — Synostoses

Les cals vicieux proprement dits sont très fréquents à la suite de toutes les fractures ; mais nous ne croyons pas qu'il faut entendre par cals vicieux, tout cal plus ou moins difforme de l'os, après sa réparation, c'est ainsi que certains cals vicieux « radiographiques » ne sont pas en réalité des cals mauvais, puisque l'intégrité fonctionnelle persiste néanmoins. Ces cals, si difforme que puisse paraître l'os, ne constituent donc pas des cals vicieux à proprement parler et ne sont pas justiciables d'une intervention quelle qu'elle soit. On se basera uniquement sur les lésions fonctionnelles qui seules doivent guider la main du chirurgien.

Nous ne pouvons, ici, reproduire la série très longue des différentes formes vicieuses dont le squelette de l'avant-bras peut se réparer. On a distingué des cas suivant le déplacement latéral, suivant le chevauchement et suivant le déplacement vers l'espace interosseux, allant depuis la simple synostose jusqu'aux cals en X.

En réalité, nous croyons que deux cas seulement sont à considérer au point de vue opératoire :

1° Les cals vicieux du radius ;

2° La synostose ;

1° Cals vicieux du radius

Ce sont précisément ces cas qui devraient être les moins fréquents que l'on voit le plus.

Il suffirait, pour les éviter, d'immobiliser le radius en supination.

Imaginons, en effet, une fracture du radius, immobilisée en pronation. le cal va se former sur un os dont les deux fragments sont décalés ; de sorte que l'extrémité supérieure de l'avant-bras est en supination, alors que la partie sous-jacente à la fracture est immobilisée en pronation. Il est inutile d'insister sur le déplorable effet de cette déformation au point de vue fonctionnel. Heureusement, il est possible d'y remédier chirurgicalement : une simple ostéotomie au niveau du cal, avec suture osseuse ou non, et immobilisation consécutive, en supination, constituera toute l'intervention.

Cette intervention doit réussir parfaitement si l'on a soin, comme toujours, d'opérer tardivement, quand on a plus à craindre un réveil de l'infection.

2° Synostose

Il n'en va pas de même des synostoses, et il faut avoir essayé de remédier à ces cas pour se rendre compte de l'énorme difficulté de ce traitement. C'est, qu'en effet, si dans quelques cas, il suffit de section-

ner un point osseux, dans d'autres (cals en X, par exemple), il faut se livrer à des ostéotomies quelquefois sur chacun des os, avec résection du fragment intermédiaire, et même quelquefois à une véritable sculpture d'un squelette qui n'a plus aucune forme anatomique.

Ajoutons à cela que c'est dans ces cas de synostose que l'on est appelé à rencontrer le plus fréquemment des lésions nerveuses ; le médian dans ce cas, est le nerf le plus fréquemment intéressé.

Dans chaque cas particulier le chirurgien devra répondre par une intervention chaque fois différente suivant la déformation du squelette, c'est donc uniquement une question d'espèce relativement aux détails opératoires. Cependant, des rares cas que nous avons opérés, et de ceux dont nous avons vu ou connu les résultats, nous avons pu tirer une indication générale.

Synostoses basses (tiers moyen ou tiers inférieur). — A ce niveau, l'espace interosseux est très large les synostoses y sont peu fréquentes. Nous en publions un exemple assez curieux quant à sa forme (pl. 5, fig. 1). Là, l'intervention a de grandes chances de réussite, par la résection du pont osseux intermédiaire accompagné ou non, suivant les cas, d'ostéotomie et de suture des deux os, si besoin en est, et si l'espace interosseux est réduit. Il sera bon, si on peut, de faire une interposition musculaire ou fibreuse entre les deux os ; malheureusement, à ce niveau, l'étoffe musculaire est un peu abondante.

En tout cas, là encore il faut observer les règles générales de toutes ces opérations secondaires : 1° opérer très tard pour pouvoir espérer des suites aseptiques ; 2° immobiliser le membre ainsi traité en supination

La synostose est haute. — Là, le cas est tout différent, l'espace interosseux est normalement étroit. A ce niveau la synostose est fréquente et difficile à traiter en raison de la reproductiou presque constante de la synostose après l'intervention.

Dans un cas que nous avons traité prématurément (Qua..., pl. 5, fig. 2), nous avons eu un réveil de la suppuration, avec phlegmon, ayant même retenti profondément sur l'état général du blessé. La déformation et la synostose se reproduisirent presque immédiatement, bien que nous ayons réséqué assez largement le cal intermédiaire.

Nous avons d'abord attribué notre insuccès au retour de l'infection ; il n'en était rien. Dans un cas exactement analogue, dont les suites furent aseptiques, un résultat opératoire, parfait immédiatement, devint rapidement complètement nul (au bout de un mois environ), malgré la mobilisation précoce et la mécanothérapie que l'on exerça presque immédiatement sur le blessé.

Une interposition musculaire, dans ce cas, est même inutile, nous n'en n'avons pas d'exemple personnel, mais notre collègue Moreau, s'étant livré à une opération analogue, interposa des muscles après séparation des deux os, et la résection du cal inter-

PLANCHE V

médiaire. Le résultat ne fut pas plus satisfaisant.

Ces faits trouvent leur explication toute naturelle. L'espace interosseux est étroit, les deux os en présence ont beau être dégagés complètement et aplanis au ciseau ou à la curette, ils constituent deux surfaces osseuses avivées, toutes prêtes à contracter des adhérences nouvelles fibreuses ou osseuses. L'interposition musculaire elle-même devient vite fibreuse, s'insère, sur ces surfaces avivées et comble immédiatement de tissu dense, l'espace interosseux qu'on vient de créer à nouveau. Cette interposition elle-même devenue fibreuse ne tarde pas à s'ossifier. Ce n'est donc pas l'opération qu'il faut pratiquer pour les synostoses haut situées.

Mis en présence d'un nouveau cas dans ce genre, et devant nos échecs précédents, nous avons imaginé de pratiquer *la résection de l'extrémité supérieure du radius*, nous basant sur ce fait que les pertes de substances élevées du radius n'ont aucun effet ultérieur au point de vue fonctionnel. N'est-ce pas d'ailleurs l'intervention pratiquée pour les fractures avec luxation de la tête radicale ?

Nous reproduisons, ci-joint, de face et de profil, la radiographie du blessé en question (G. Pl... 5, fig. 4 et G. Pl... 5, fig. 3). Cette radiographie montre de face une synostose très haut située, avec un shrappnel dans la tête du radius. De profil, on voit de même le shrappnel interosseux avec une ostéite proliférante. Cette hypérostose de la tête du radius augmentait progressivement et se comportant

presque à la façon d'une tumeur maligne. Nous avons donc pratiqué une incision postérieure en arrière du long supinateur donnant un bel accès sur la tête du radius ; d'un coup de scie de Gigli, nous avons sectionné le radius en dessous du cal, puis, saisissant le fragment supérieur ainsi créé par un davier de Tuffier, nous avons libéré au marteau et au ciseau à froid, la face interne du radius synostosé. Quelques points de suture terminèrent l'opération. Le résultat opératoire fut parfait. Les suites aseptiques furent d'une grande simplicité, le résultat fonctionnel est celui de toutes pertes de substances de l'extrémité supérieure du radius ; c'est dire qu'il constitue une gêne inappréciable, bien inférieure à celle qui existait avant l'opération.

Malheureusement, nous n'avons eu à pratiquer cette intervention qu'une seule fois. Nous sommes néanmoins convaincu que c'est la méthode de choix pour les synostoses de l'extrémité supérieure.

Si nous reportons, en effet, maintenant cette idée au point de vue général, nous voyons que cette opération est toujours possible. Si la déformation est prépondérante sur le radius, c'est certainement l'opération idéale en ce sens qu'elle supprime l'os le plus malade ; l'ostéite disparaît en même temps. Ce fut le cas de notre blessé. Si, au contraire, la lésion prédominante siège sur le cubitus, nous croyons que l'on doit quand même, systématiquement, enlever l'extrémité supérieure du radius ; on supprime ainsi toute chance de récidive, le cubitus n'ayant plus en

face de lui aucun os avec lequel il peut contracter des adhérences. Cette méthode paraît donc devoir être généralisée à toutes ces synostoses hautes.

Nous en résumons tous les avantages :

Opération relativement facile et courte ;

Suppression de l'ostéite quand elle siège au radius ;

Résultat fonctionnel parfait et durable;

Impossibilité du retour de la synostose.

Alors que par n'importe quel autre procédé, la synostose reparaît presque fatalement, le blessé retrouve le lendemain même de la résection l'amplitude normale de la supination et de la pronation.

Nous regrettons de n'avoir qu'un seul cas à montrer; nous sommes néanmoins convaincu que c'est la seule technique raisonnable pour ces synostoses, et nous sommes prêt à renouveler cette intervention, le cas échéant.

Nous terminons notre travail par un mot sur les complications nerveuses.

Complications nerveuses

Elles coexistent fréquemment avec les fractures de l'avant-bras. Rarement on peut les traiter de complications, puisqu'il est très rare qu'elles existent du fait même de la fracture. Pour notre compte, sur 80 paralysies de l'avant-bras environ, que nous avons opérées, et sur bon nombre de fractures de l'avant-bras que nous avons observées, nous n'avons vu

que deux fois la paralysie due à la fracture, l'une portant sur le cubital comprimé par une exostose de l'os ; l'autre sur le médian pincé dans un cal bas du radius.

La plupart du temps, au contraire, le nerf est lésé par l'agent vulnérant, qui a, en même temps, fait la fracture. Plus souvent encore, il est englobé dans une cicatrice fibreuse siégeant sur les parties molles.

Il est évident que dans le cas où la paralysie est due à la fracture, le traitement consiste, suivant les espèces, à retirer l'esquille qui le vulnère, à réséquer l'exostose qui le comprime et à désenclaver le nerf du cal qui l'englobe.

Ces faits sont trop connus pour que nous insistions plus longuement sur ce sujet.

En réalité, cette complication compte peu pour la fracture, néanmoins il faudra tenir compte de la lésion nerveuse concomitante, en même temps que l'on interviendra pour une raison quelconque sur un avant-bras fracturé.

CONCLUSIONS

1° Les fractures de l'avant-bras nous ont paru bénignes au point de vue vital, graves au point de vue fonctionnel. Il faut avoir grand soin de l'avenir fonctionnel du membre et faire un délabrement chirurgical aussi minime que possible au cours de la désinfection initiale du foyer de fracture ;

2° Respecter la peau, les muscles et toutes les esquilles adhérentes ;

3° Laisser au besoin en place une esquille libre si elle est en plein foyer de fracture et si la solidité de l'os paraît compromise après son ablation ;

4° Immobiliser les avant-bras en supination forcée, même pour les fractures isolées du cubitus.

5° Éviter les appareils plâtrés à anses qui sont dangereux et immobilisent mal. Nous recommandons l'appareil que nous avons imaginé.

Il est léger, sans inconvénients ni dangers ; il permet la surveillance du blessé. Il permet les interventions quelconques sur l'avant-bras, sans que l'immobilisation soit compromise. Il permet les lavages, pansements humides et instillations continues ;

6° Dans la suppuration tardive, radiographier le blessé.

Si la suppuration est due à une esquille, procéder à l'ablation de l'esquille le plus tôt possible. S'il s'agit d'une ostéite du cal, opérer tardivement, attendre, si possible, la formation des séquestres ; trépaner et évider largement le cal en auge ;

7° Dans la synostose basse, pratiquer la résection du cal intermédiaire avec ou sans ostéotomie des deux os et suture.

Dans les synostoses hautes, nous avons imaginé une opération qui, seule, a des chances de succès, c'est la résection de l'extrémité supérieure du radius, même quand les lésions sont prépondérantes sur le cubitus. Le résultat est immédiat, parfait et durable, sans possibilité de retour de la synostose.

Vu : le Président de la thèse,
LEJARS

Vu : pour le Doyen,
l'Assesseur
POUCHET

Vu et permis d'imprimer
Le Vice-Recteur de l'Académie de Paris,
L. LIARD

Imp. de la Faculté de Médecine, 15, rue Racine, Paris. — 3272-17